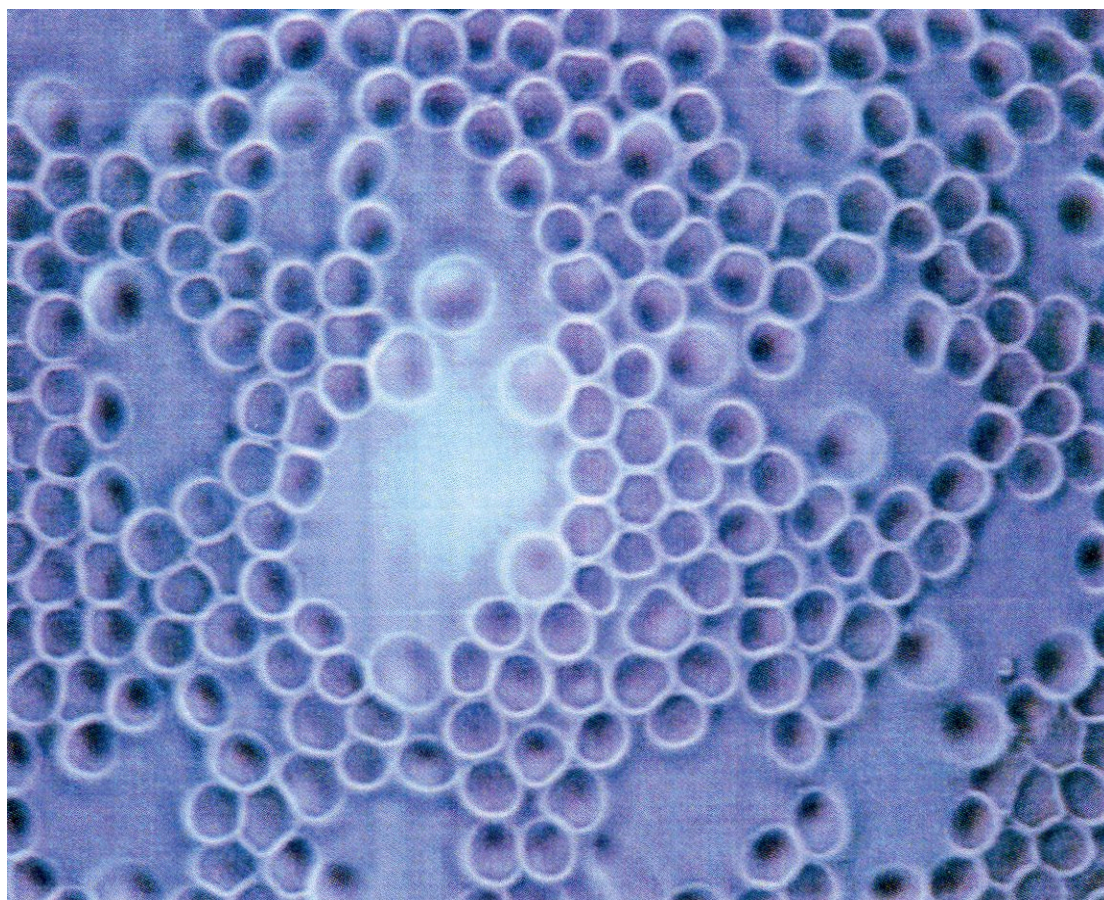
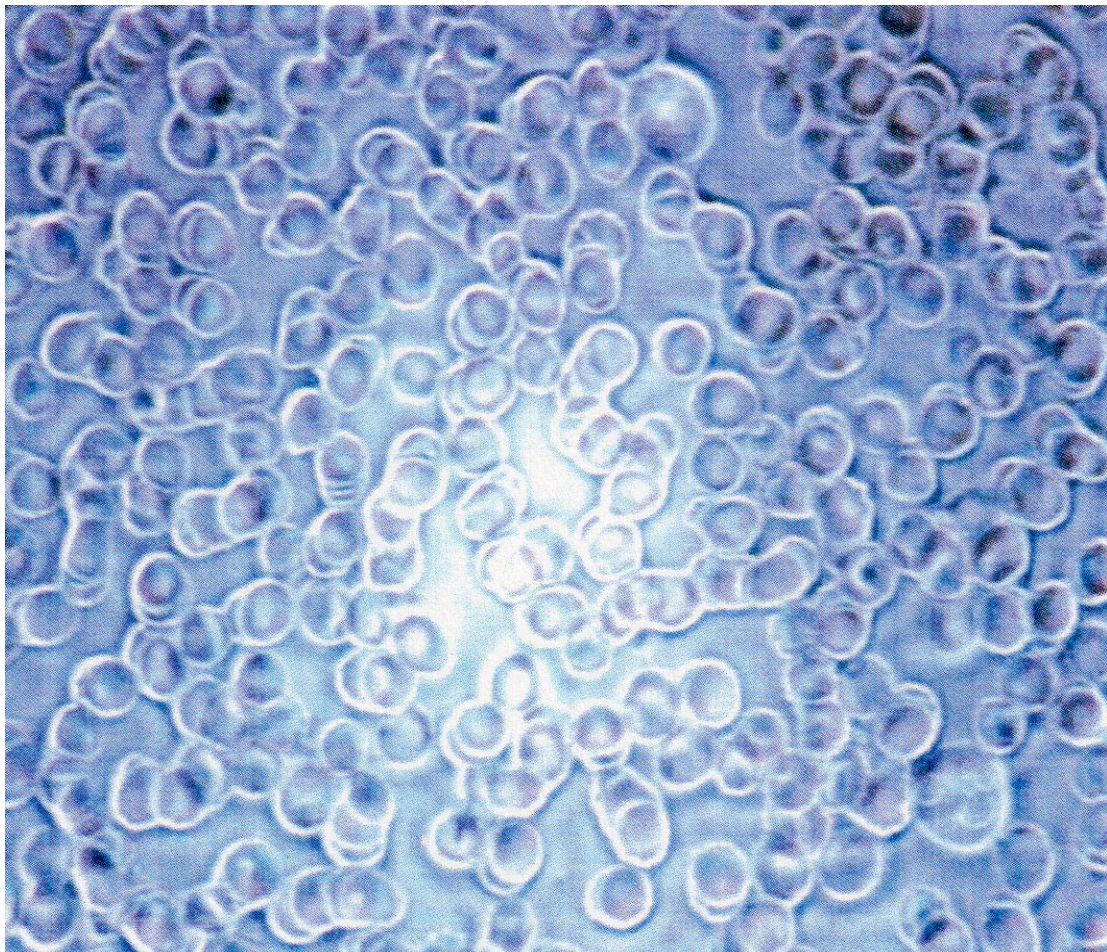


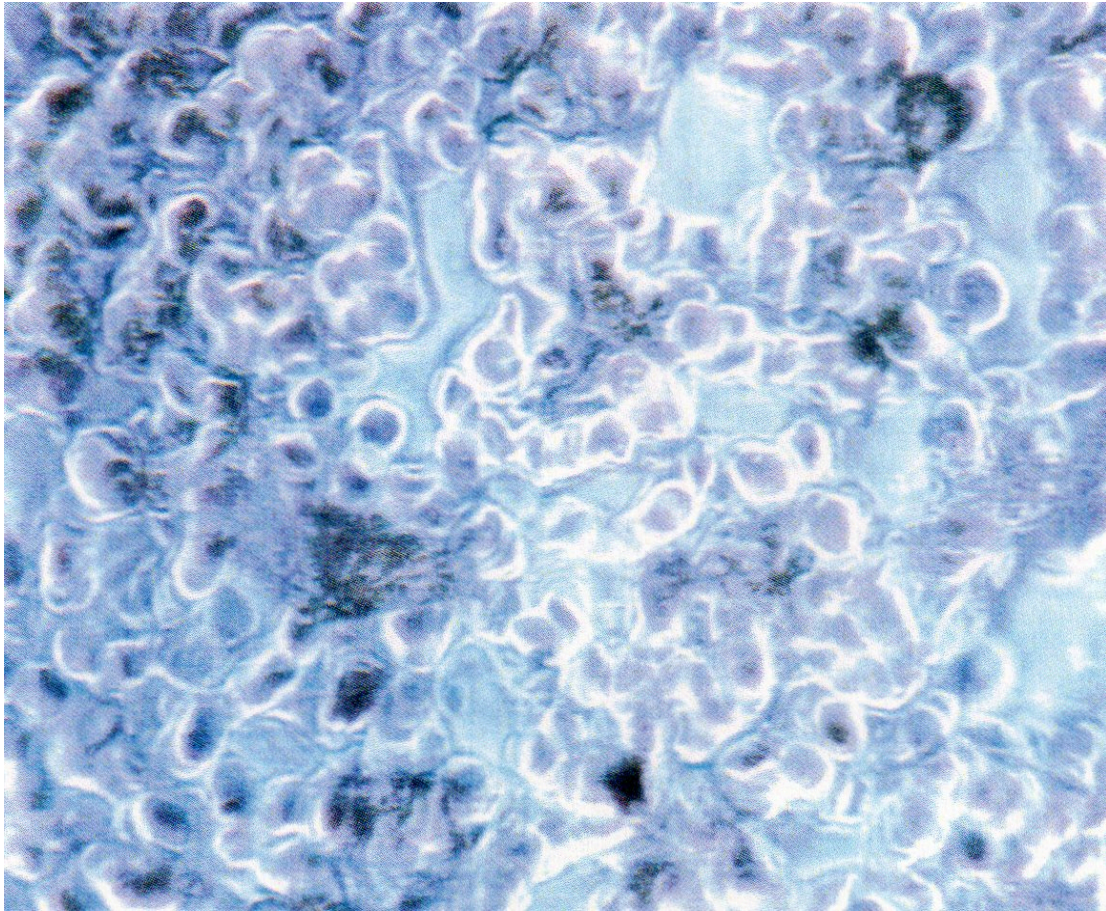
**ΦΩΤΟΓΡΑΦΙΕΣ ΚΥΤΤΑΡΩΝ
ΟΠΩΣ ΑΠΕΙΚΟΝΙΖΟΝΤΑΙ ΣΤΗΝ ΚΛΙΝΙΚΗ
ΜΙΚΡΟΣΚΟΠΙΑ**



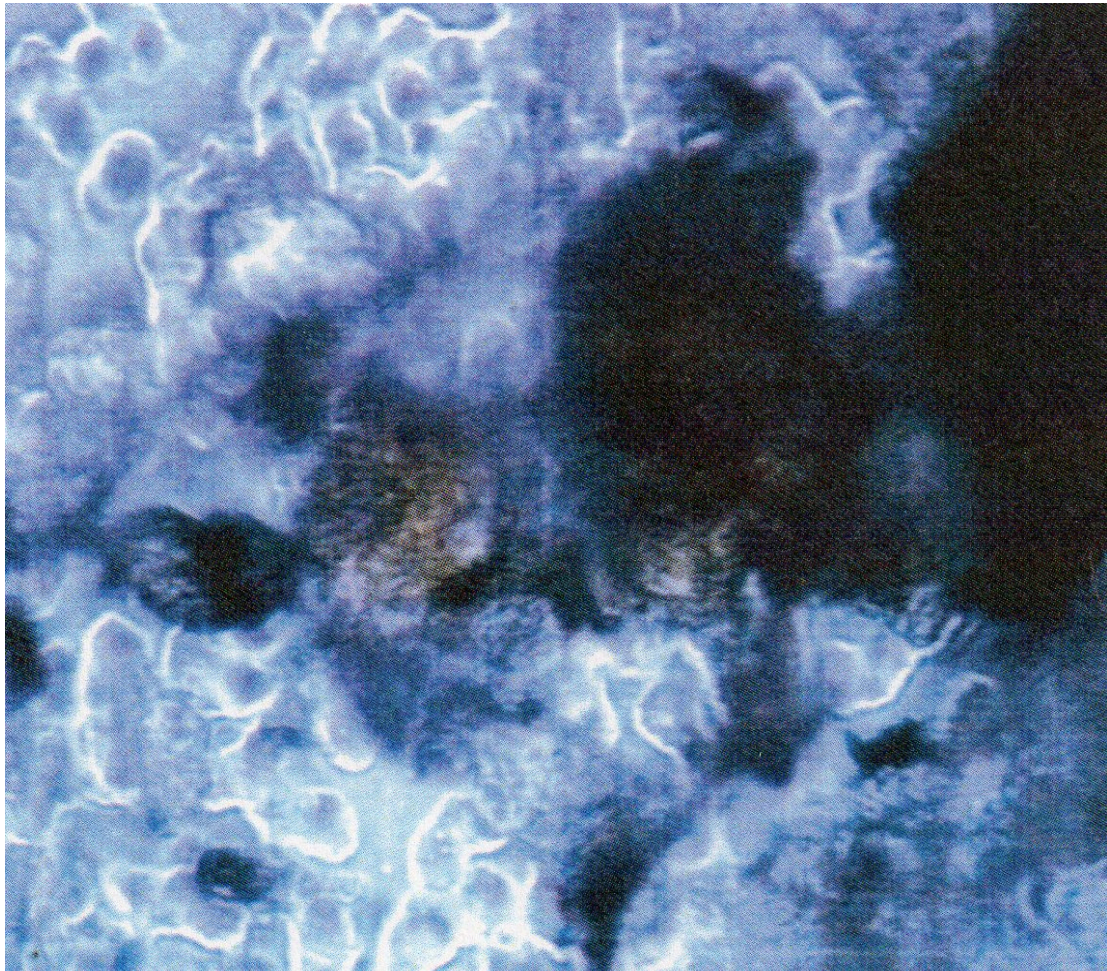
Μεγαλοκύτταρα :
Έλλειψη Βιταμίνης B12 & Φολικό οξύ



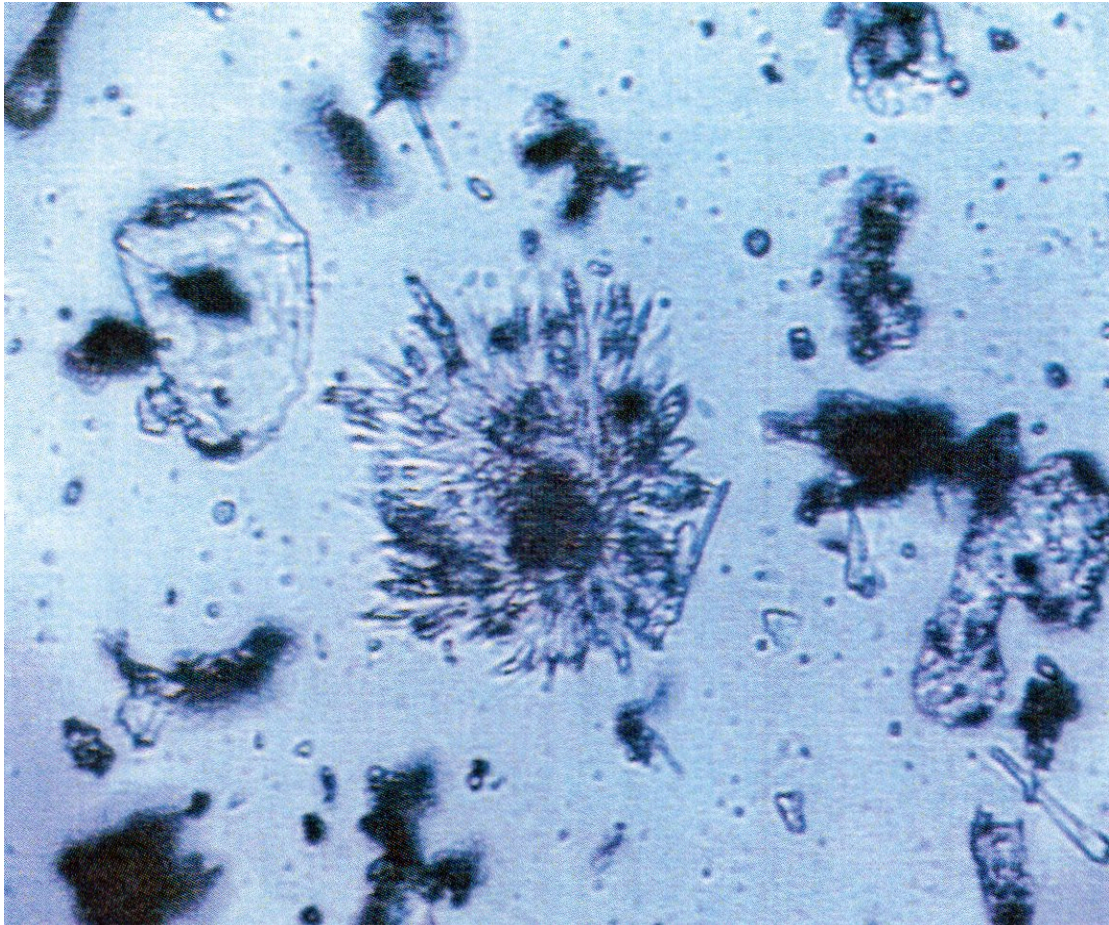
**Φλεγμονή – Έλλειψη οξυγόνου
Λεμφαγγείες**



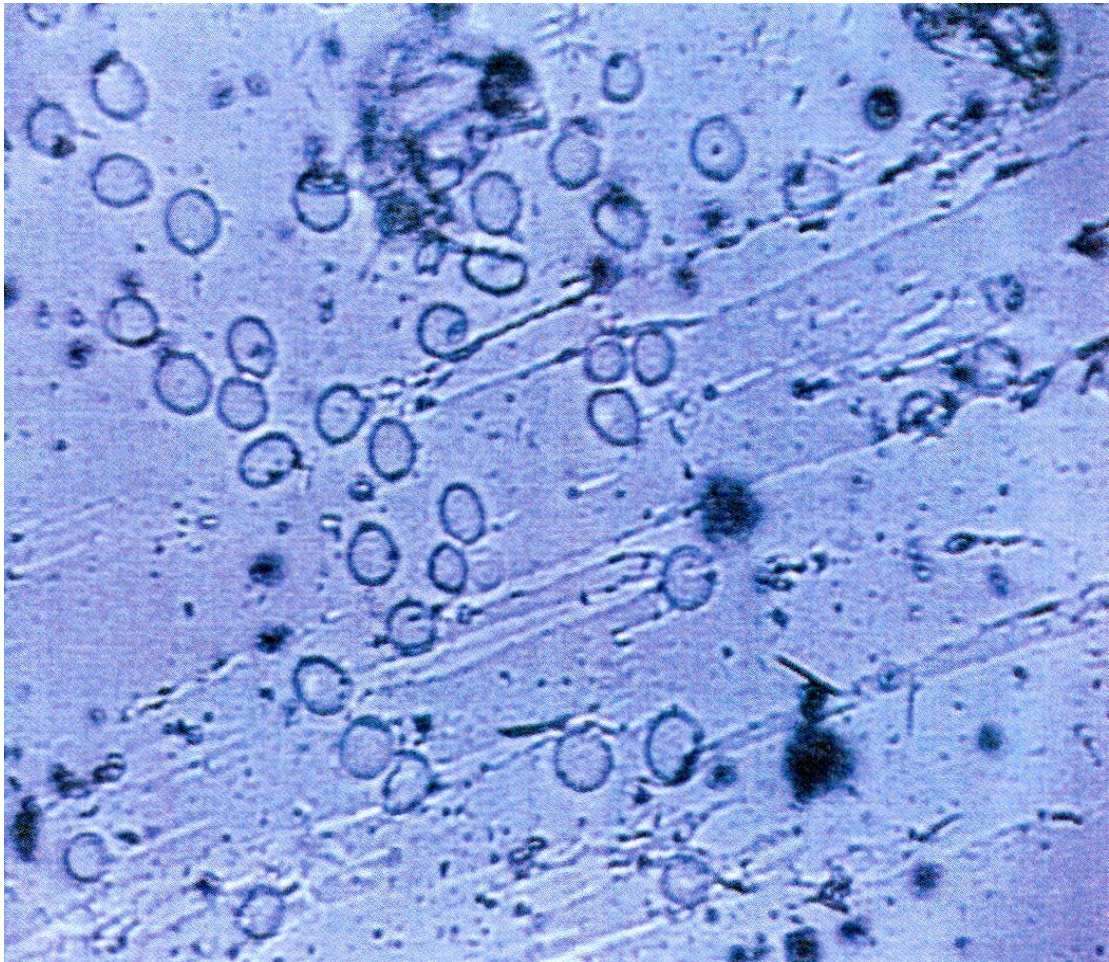
**Εικόνα κλινικής μικροσκοπίας ασθενούς (49 ετών) με
καρκίνο του παχέως εντέρου (II στάδιο).**



**Εικόνα κλινικής μικροσκοπίας ασθενούς (55 ετών) με
καρκίνο του πνεύμονος σε τελευταίο στάδιο.**



Μύκητας Ασπέργιλλος (*Aspergillus niger*)
Γένος ασκομυκητών



Μύκητας *Candida Albicans*